

М.Ю. ПЕРВАКОВА, О.Н. ТИТОВА, д.м.н., профессор, А.А. ШУМИЛОВ, С.В. ЛАПИН, к.м.н., Е.А. СУРКОВА, к.б.н., В.Л. ЭМАНУЭЛЬ, д.м.н., профессор
Первый Санкт-Петербургский государственный медицинский университет им. академика И.П. Павлова Минздрава России

ОСОБЕННОСТИ ПОКАЗАТЕЛЕЙ ФУНКЦИИ ВНЕШНЕГО ДЫХАНИЯ

У БОЛЬНЫХ ХРОНИЧЕСКОЙ ОБСТРУКТИВНОЙ БОЛЕЗНЬЮ ЛЕГКИХ С ДЕФИЦИТОМ АЛЬФА-1-АНТИТРИПСИНА

Хроническая обструктивная болезнь легких (ХОБЛ) является одной из ведущих причин летальности во всем мире. Недостаточность белка альфа-1-антитрипсина (А1АТ) является важным фактором генетической предрасположенности к формированию ХОБЛ. Дефицит А1АТ можно диагностировать с помощью фенотипирования. Выявление PiZZ-фенотипа А1АТ обуславливает 95% случаев дефицита А1АТ, тогда как PiMM-фенотип свидетельствует о сохранной функции белка. Обнаружение дефицита А1АТ при ХОБЛ может сопровождаться более тяжелым течением заболевания, характеризуется особенностями параметров комплексного исследования функции внешнего дыхания и денситометрических показателей легочной ткани, определяемых при компьютерной томографии.

Целью данного исследования являлось сравнение показателей функции внешнего дыхания у больных ХОБЛ с PiZZ- и PiMM-фенотипом А1АТ.

Материалы и методы: были обследованы больные ХОБЛ с PiZZ-фенотипом А1АТ (N = 6) и PiMM-фенотипом (N = 75). Оценивались следующие спирометрические показатели: объем форсированного выдоха за 1 секунду (ОФВ₁), форсированная жизненная емкость легких (ФЖЕЛ), отношение ОФВ₁/ФЖЕЛ, пиковая объемная скорость выдоха (ПОС), максимальные объемные скорости (МОС₅₀ и МОС₇₅), средняя объемная скорость (СОС), а также общая емкость легких (ОЕЛ) и др. Выполнена спиральная компьютерная томография с применением программы денситометрического анализа. Производилась оценка выраженности одышки и влияния симптомов на качество жизни.

Результаты. При сравнении спирометрических показателей больных при PiZZ-фенотипе А1АТ регистрировали более низкие значения ОФВ₁/ФЖЕЛ, МОС₅₀, МОС₇₅, СОС, DLco,va и более высокие параметры ПОС, ФЖЕЛ и ОЕЛ, чем при PiMM-фенотипе А1АТ (p < 0,05*).

Выводы: у больных ХОБЛ с PiZZ-фенотипом А1АТ наблюдаются более выраженные отклонения показателей бронхиальной обструкции, снижения эластических свойств легочной ткани, гиперинфляции, редукции капиллярного русла за счет эмфизематозного поражения легких.

Ключевые слова: хроническая обструктивная болезнь легких, функция внешнего дыхания, альфа-1-антитрипсин.

M.Y. PERVAKOVA, O.N. TITOVA, MD, Prof., A.A. SHUMILOV, S.V. LAPIN, PhD in medicine, E.A. SURKOVA, PhD in biology, V.L. EMANUEL, MD, Prof. Pavlov First Saint-Petersburg State Medical University of the Ministry of Health of the Russian Federation

PECULIARITIES OF EXTERNAL RESPIRATION FUNCTION IN PATIENTS WITH CHRONIC OBSTRUCTIVE PULMONARY DISEASE WITH DEFICIT OF ALPHA-1-ANTITRYPSIN

Chronic obstructive pulmonary disease (COPD) is one of the leading reasons of mortality in the whole world. The insufficiency of alpha-1-antitrypsin (A1AT) protein is an important factor of genetic predisposition to COPD development. A1AT deficit can be diagnosed with the help of phenotyping. Detection of PiZZ phenotype of A1AT preconditions 95% of A1AT deficit cases whereas PiMM phenotype testifies about the conservation function of the protein. Detection of A1AT in case of COPD might be accompanied by a graver course of the diseases, it is characterized by peculiarities of complex study parameters of the external respiratory function and densitometric values of the pulmonary tissue determined by computer tomography.

The objective of this study is comparison of external respiratory function in COPD patients with PiZZ and PiMM phenotype of A1AT. Materials and methods: COPD patients with PiZZ phenotype of A1AT (N = 6) and PiMM phenotype of A1AT (N = 75) were studied. The following spirometric values were evaluate: forced expiratory volume per 1 second (FEV₁), forced vital capacity (FVC), FEV₁/FVC ratio, maximum expiratory flow rate (MEFR), peak flow rates (PFR₅₀ and PFR₇₅), mean flow rate (MFR), as well as the total lung capacity (TLC) etc. Spiral computer tomography was performed with application of the densitometric analysis software. Evaluation of the intensity of dyspnoe and effect of symptoms on the quality of life was done.

Results. Comparison of spirometric values showed that for patients at PiZZ phenotype of A1AT showed lower values of FEV₁/FVC, PFR₅₀, PFR₇₅, MFR, DLco, va and higher parameters of MEFR, FVC and TLC than in PiMM phenotype of A1AT (p < 0,05*).

Conclusions: in COPD patients with PiZZ phenotype of A1AT more intense deviations of bronchial obstruction, reduction of elastic properties of the pulmonary tissues, hyperinflation, reduction of the capillary bed due to emphysematous pulmonary involvement are observed.

Keywords: chronic obstructive pulmonary disease, external respiratory function, alpha-1-antitrypsin.

ВВЕДЕНИЕ

Хроническая обструктивная болезнь легких (ХОБЛ), являясь четвертой по значимости причиной смерти в мире (ВОЗ, 2008 г.), сегодня определяется как предотвратимое и курательное заболевание, характеризующееся постоянным ограничением воздушного потока, которое

обычно прогрессирует и связано с повышенным воспалительным ответом дыхательных путей и легких на воздействие вредных частиц и газов. Ограничение скорости воздушного потока может быть вызвано как поражением мелких бронхов (обструктивный бронхит), так и деструкцией паренхимы (эмфизема). Степень преобладания того или другого определяет фенотип ХОБЛ [1–4].

Наиболее значимым и изученным генетическим фактором, имеющим значение в формировании ХОБЛ, является альфа-1-антитрипсиновая недостаточность (A1ATN), распространенное наследственное заболевание, обусловленное пониженной сывороточной концентрацией альфа-1-антитрипсина [5]. Наиболее важной функцией A1AT является ингибирование нейтрофильной эластазы, которая расщепляет эластин, базальную мембрану и другие компоненты экстрацеллюлярного матрикса, разрушает стенки альвеол при воспалении и приводит к эмфизематозному ремоделированию легочной ткани [6]. Кроме того, A1AT обладает антиапоптотическим, иммуномодуляторным, антиоксидантным, бактерицидным и другими свойствами, обуславливающими его протективное действие на легочную ткань [7–10]. Дефицит A1AT возникает в результате полиморфизмов локуса Pi (Protease inhibitor, 14q32), входящего в состав кластера генов SERPINA [11]. Нормальной аллельной формой A1AT является PiM, а фенотип здорового человека обозначается PiMM. Существует более 100 генетических вариантов A1AT, из которых наиболее часто встречающимися и клинически значимыми являются PiZ и PiS формы [12]. Дефицит A1AT чаще возникает при наличии мутации в обоих аллелях гена Pi, тогда как у гетерозигот дефект обычно компенсируется нормальной функцией второго аллеля [13]. В 95% случаев A1ATN обусловлена PiZZ фенотипом [14].

Своевременная диагностика и выявление клинического фенотипа ХОБЛ оказывает важное влияние на эффективность лечения, течение и прогноз заболевания. Предпочтительным начальным исследованием для оценки наличия обструкции дыхательных путей и исключения патологии со сходной симптоматикой остается спирометрия [1].

Цель исследования: определить влияние A1AT на клинические и клинико-функциональные показатели у больных ХОБЛ.

МАТЕРИАЛЫ И МЕТОДЫ

В исследование были включены 81 больной ХОБЛ III–IV степени тяжести нарушений бронхиальной проходимости, вне обострения. Диагноз был подтвержден данными функциональных и рентгенологического методов обследования, анамнеза, клинической картины и соответствовал критериям GOLD (2015) и «Федеральных клинических рекомендаций по диагностике и лечению хронической обструктивной болезни легких». Выраженность одышки оценивали по вопроснику Британского медицинского исследовательского совета (mMRC), выраженность клинических симптомов и их влияние на качество жизни – по COPD Assessment Test (CAT).

Среди обследованных больных были выявлены лица с PiZZ фенотипом A1AT (N = 6) и с нормальным PiMM фенотипом (N = 75). Для характеристики фенотипа молекулы A1AT был использован метод изоэлектрофокусирования (ИЭФ), который эффективнее количественного метода и позволяет определять более 100 генетических вариантов A1AT [15]. Для создания градиента pH были использова-

ны амфолиты pH 4,2–4,9 (GE healthcare, Швеция). Фокусированные в агарозном геле молекулы A1AT селективно окрашивали с помощью конъюгированных с пероксидазой хрена козьих антител к A1AT (Bethyl laboratories, Швеция). Оценка фенотипа A1AT осуществлялась посредством сопоставления полученных вариантов миграции A1AT с контрольными PiMM, PiMZ и PiMS образцами.

Результаты фенотипирования были дополнены количественным определением A1AT в сыворотке крови, которое осуществлялось на биохимическом анализаторе A15 (Biosystems, Испания) методом иммунотурбидиметрии (реактивы Sentinel Diagnostics, Италия).

Больным проводилось исследование функции внешнего дыхания путем анализа кривой «поток-объем» и бодиплетизмография на аппарате Masterscreen (Erich Jaeger, Германия). Оценивали параметры: ОФВ₁, ФЖЕЛ, ОФВ₁/ФЖЕЛ, ПОС, максимальные объемные скорости при 50 и 75% ФЖЕЛ (МОС₅₀ и МОС₇₅), СОС. При выполнении бодиплетизмографии регистрировали показатели: ФЖЕЛ, ОЕЛ, остаточный объем (ОО), емкость вдоха (Евд), показатели диффузионной способности легких.

Компьютерная томография проводилась на однослойном спиральном компьютерном томографе Somatom Emotion (Сименс, Германия). В спиральном режиме томографирования коллимация среза составляла 5 мм, шаг стола 7,5 мм. Для денситометрической оценки легочной ткани использовали программу денситометрического анализа PulmoCT (Сименс, Германия). При проведении компьютерной томографии определяли долю эмфиземы от общего объема легких (количество легочной ткани в диапазоне плотности от -950 до -1000 ЕдХ, ЛТ -950), среднюю плотность легочной ткани (СрПл), отношение эмфизематозно измененной ткани к неизменной (денситометрический индекс эмфиземы – ДИЭ), тип и локализацию эмфиземы легких, бронхоэктазов, буллы, участки пневмофиброза.

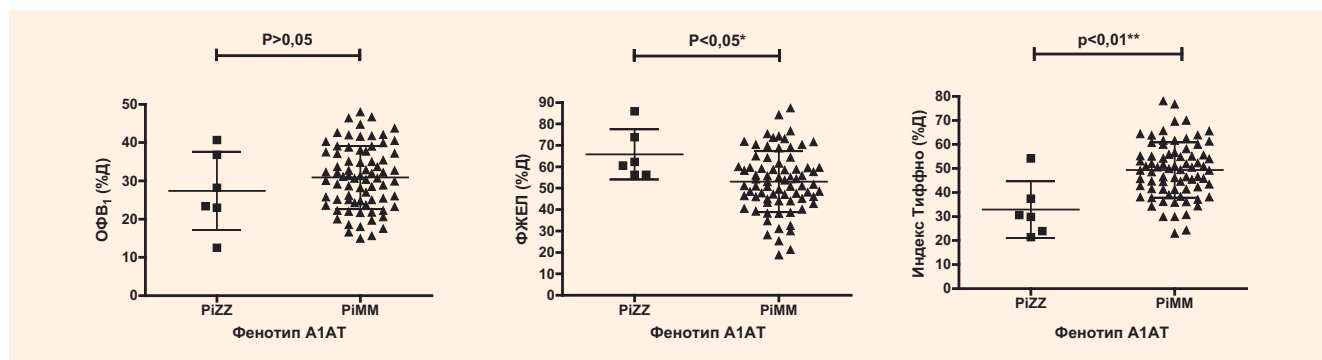
Статистическая обработка данных проводилась с помощью лицензионного программного обеспечения GraphPad Prism 4.0. При сравнении количественных данных в зависимости от типа распределения были использованы следующие параметрические и непараметрические методы.

РЕЗУЛЬТАТЫ

В результате обследования больных ХОБЛ с PiZZ фенотипом A1AT (N = 6) и с PiMM фенотипом (N = 75) не было отмечено достоверных отличий по полу (соотношение мужчин и женщин 5:1), индексу курения ($18,5 \pm 7,5$ пачка/лет и $21,4 \pm 10,6$ пачка лет соответственно), индексу массы тела ($24,8 \pm 12,0$ кг/м² и $21,3 \pm 9,5$ кг/м², соответственно). Длительность ремиссии заболевания у всех пациентов на момент обследования составляла не менее 4 нед.

Наличие PiZZ фенотипа A1AT сопровождалось выраженным снижением концентрации A1AT, среднее значение которой составило 343,8 мг/л \pm 81,46 и было достоверно ниже, чем при PiMM фенотипе: 1943 мг/л \pm 99,45 (N = 86), p < 0,01**.

Рисунок 1. Результаты сравнения $ОФВ_1$, ФЖЕЛ и $ОФВ_1/ФЖЕЛ$ при различных фенотипах А1АТ, непарный t-тест



Больные с PiZZ фенотипом А1АТ были моложе ($p < 0,01^{**}$), чем с PiMM фенотипом. Их средний возраст составил $48,67 \pm 3,783$ лет при PiZZ и $63,07 \pm 0,8738$ лет при PiMM фенотипе А1АТ.

Одышка по шкале mMRC была более выраженной у пациентов с дефицитом А1АТ (3,7 баллов и 2,4 балла, соответственно, $p < 0,05$); оценки клинических симптомов по COPD Assessment Test (CAT) не достигали статистической значимости в исследуемых группах (25,7 и 23,9 баллов соответственно ($p < 0,06$)).

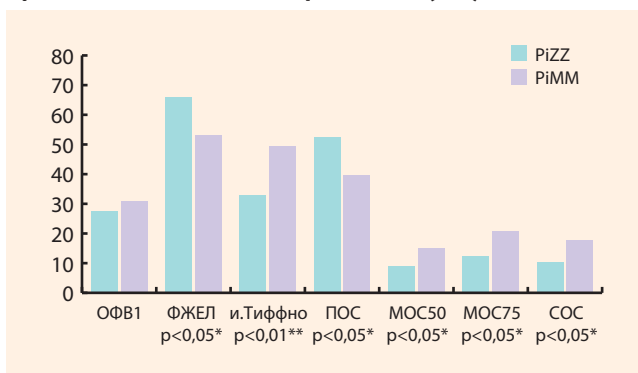
Структурные изменения в легких, по данным КТ, характеризовались в обеих исследуемых группах наличием эмфиземы у 62 больных (76,5%), булл – у 29 больных (35,8%), бронхоэктазов – у 21 больного (25,4%), бронхиолоэктазов – у 7 больных (8,6%), деформации бронхов – у 69 больных (85,7%). В группе с дефицитом А1АТ четверо больных имели структурные изменения в виде бронхиолоэктазов или бронхоэктазов, у всех выявляли эмфизему, буллы, деформацию бронхов. Эмфизема у них обнаруживалась преимущественно в базальных отделах, у пациентов с PiMM фенотипом – в верхних зонах обоих легких или носила диффузный характер. Буллы у больных с дефицитом А1АТ локализовались в нижней или в нижней и верхней зонах, у пациентов с нормальными значениями А1АТ – в верхней или обеих зонах. Суммарная площадь булл была несколько больше у больных с дефицитом А1АТ: $826,5$ и $693,5$ см² соответственно ($p < 0,01$). Объем легочной ткани в диапазоне плотности от -950 до -1000 ЕдХ был выше у больных с недостаточностью А1АТ ($24,8 \pm 10,0$ и $17,5 \pm 10,5$, $p < 0,01$), а отношение эмфизематозно измененной ткани к неизменной (ЛТ -950 ЕдХ) составляло $5,9 \pm 4,6$ (в группе сравнения – $3,7 \pm 2,5$).

Исследование показателей функции внешнего дыхания не выявило достоверных отличий средних значений $ОФВ_1$ у пациентов обеих групп. У больных с PiZZ фенотипом оно составило $27,42 \pm 4,178\%$ от должного ($N = 6$) и достоверно не отличалось от аналогичного показателя при PiMM фенотипе: $30,88 \pm 0,959\%$ от должного ($N = 74$). Однако средняя ФЖЕЛ оказалась статистически значимо ($p < 0,05^*$) выше при PiZZ фенотипе, чем при PiMM ($65,78 \pm 4,784\%$ от должного и $52,99 \pm 1,654\%$ от должного соответственно). В связи с этим соотношение $ОФВ_1$ к ФЖЕЛ при PiZZ фенотипе было значительно ($p < 0,01^{**}$) ниже (средние значения при PiZZ и PiMM фенотипах составили

$32,88 \pm 4,829\%$ от должного и $49,39 \pm 1,340\%$ от должного соответственно). Результаты сравнения $ОФВ_1$, ФЖЕЛ и отношения $ОФВ_1/ФЖЕЛ$ при различных фенотипах А1АТ представлены на *рисунке 1*.

Показатели обструкции средних и мелких бронхов, включая $МОС_{50}$, $МОС_{75}$, СОС при PiZZ фенотипе, оказались достоверно снижены ($p < 0,05^*$), тогда как ПОС – ниже у больных с PiMM фенотипом. Сравнение вышеперечисленных показателей при PiZZ и PiMM фенотипе представлено на *рисунке 2*.

Рисунок 2. Показатели функции внешнего дыхания у больных с PiZZ- и PiMM-фенотипом (%Д)

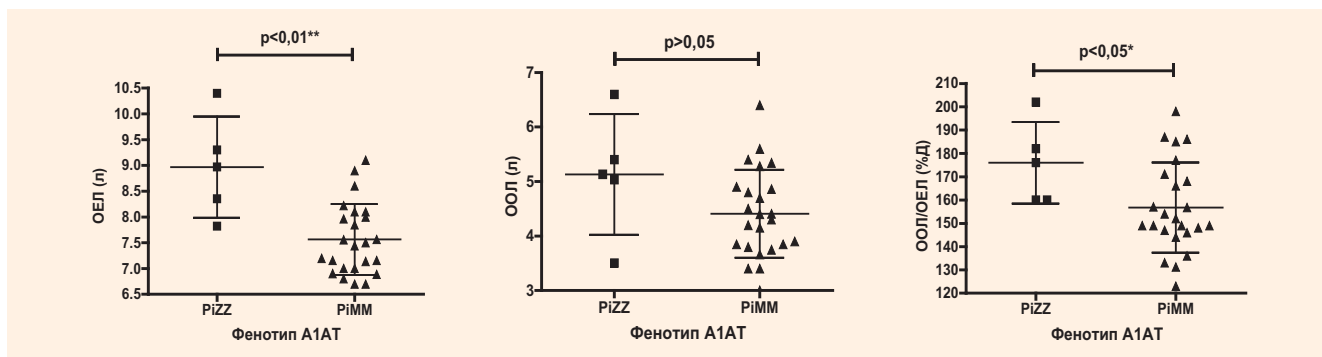


При сравнении результатов бодиплетизмографии были выявлены следующие особенности. Средняя ОЕЛ при PiZZ фенотипе составила $8,968$ л $\pm 0,4394$ ($N = 5$) и была достоверно ($p < 0,05^*$) выше, чем при PiMM: $7,564$ л $\pm 0,1406$ ($N=24$). Средний ООЛ при PiZZ фенотипе был также повышен до $5,133$ л $\pm 0,4950$, однако различие ($4,410$ л $\pm 0,1653$) оказалось недостоверным.

Результаты сравнения ОЕЛ, ООЛ и ООЛ/ОЕЛ представлены на *рисунке 3*.

Исследование диффузионной способности легких демонстрировало более низкие показатели в группе больных с дефицитом А1АТ: удельная диффузионная способность легких ($DL_{co,va}$) $47,9 \pm 25,6\%$ от должного и $65,5 \pm 24,5\%$ от должного соответственно ($p < 0,05$); общая диффузионная способность легких ($DL_{co,sb}$) $40,1 \pm 15,6\%$ от должного и $53,9 \pm 24,5\%$ от должного соответственно ($p < 0,06$). При оценке корреляционных связей между

Рисунок 3. Результаты определения показателей ОЕЛ и ООЛ в двух группах, t-тест



параметрами плотности легочной ткани и показателями функции внешнего дыхания наиболее сильная обратная линейная взаимосвязь определялась между ЛТ -950 и DLco ($r = -0,59, p < 0,001$).

ОБСУЖДЕНИЕ

Генетическая предрасположенность к эмфиземе, обусловленная дефицитом A1AT, у больных ХОБЛ составляет 2–5% [5]. Распознать у них наличие A1ATN по клинической симптоматике затруднительно, т. к. ведущим симптомом и ХОБЛ, и первичной эмфиземы является прогрессирующая одышка [18]. Количественные методы определе-

ния и фенотипирование A1AT в реальной клинической практике не всегда доступны. С другой стороны, при наличии у больного дефицита A1AT с фенотипом PiZZ рекомендуемое использование базисной фармакологической терапии ХОБЛ и нефармакологических средств (длительная кислородотерапия, хирургическая редукция объема легких, трансплантация легких) лечения может быть недостаточно эффективным [18]. И должен быть решен вопрос о заместительной терапии очищенным препаратом A1AT, полученным из донорской крови [19, 20]. На сегодняшний день один из них зарегистрирован и появился на фармакологическом рынке России (Респикам, Kamada Ltd, Израиль).



РЕПРЕНТ
УСЛУГИ ПО АРЕНДЕ
МЕДИЦИНСКИХ ПРЕДСТАВИТЕЛЕЙ



Компания «РепРент» предоставляет весь спектр услуг по аренде медицинских представителей, проведению независимого аудита, а также по выводу продуктов на рынки России.

ГРУППА КОМПАНИЙ «РЕМЕДИУМ»

**ПЛАНИРОВАТЬ СТРАТЕГИЧЕСКИ
УПРАВЛЯТЬ ЭФФЕКТИВНО**

105082,
Москва, ул. Бакунинская, 71, стр. 10.
Тел.: 8 495 780 3425
факс: 8 495 780 3426
info@reprent.ru

www.remedium.ru

Наличие А1АТН с PiZZ фенотипом у больного ХОБЛ может видоизменять картину заболевания [18]. Но данные о том, какие показатели с наибольшей вероятностью указывают на дефицит А1АТ у больных ХОБЛ, немногочисленны. Для выяснения клинических и функциональных особенностей при сочетании ХОБЛ с А1АТН было проведено исследование, в ходе которого сопоставлены показатели функции внешнего дыхания, компьютерной томографии, выраженность симптомов и качество жизни в группе пациентов ХОБЛ и PiZZ фенотипом А1АТ (N = 6) и группе сравнения, включавшей больных ХОБЛ и PiMM фенотипом А1АТ (N = 75). Для исследуемой группы были характерны низкие концентрации А1АТ, более молодой возраст, высокие значения ФЖЕЛ и соответственно более низкие значения ОФВ₁/ФЖЕЛ по сравнению с PiMM фенотипом (p < 0,05*). Более высокие значения ФЖЕЛ можно объяснить тем, что при первичной эмфиземе ФЖЕЛ снижается медленнее [19], а также относительно молодым возрастом больных. Косвенным признаком обструкции мелких дыхательных путей у больных ХОБЛ и PiZZ фенотипом А1АТ являются низкие значения СОС, МОС₅₀ и МОС₇₅, коррелирующие с фактом наличия КТ признаков деформации мелких бронхов у всех пациентов этой группы (r = 0,4, p < 0,05). Значимость у них эмфизематозного компонента, снижения эластической функции легких, выраженной гиперинфляции отражали более высокие параметры легочных объемов (ОЕЛ и отношения ООЛ/ОЕЛ, p < 0,05), чем в группе сравнения. Особенности показателей комплексного исследования функции внешнего дыхания у больных ХОБЛ с фенотипом PiZZ А1АТ подтверждают статистически значимые высокие значения объема легочной ткани в диапазоне

от -950 до -1000 ЕдХ (в 1,5 раза выше, чем в группе с фенотипом PiMM А1АТ), ДИЭ. Установленная между ними и DLco,va сильная обратная корреляционная связь (r = -0,59, p < 0,001) может отражать редукцию капиллярного русла при увеличении объема и выраженности эмфиземы у больных с PiZZ фенотипом А1АТ. Таким образом, даже при рутинном обследовании больных ХОБЛ особенности клинической картины и определенное сочетание показателей функции внешнего дыхания позволяют предположить у них А1АТН.

ВЫВОДЫ

У больных ХОБЛ с PiZZ фенотипом А1АТ наблюдаются более выраженные отклонения показателей функции внешнего дыхания, оценки одышки и качества жизни.

Сочетание низких значений ОФВ₁ и отношения ОФВ₁/ФЖЕЛ, DLco,va и высоких показателей ФЖЕЛ, ОЕЛ коррелирует с данными компьютерной томографии (объем легочной ткани в диапазоне -950 ЕдХ, ДИЭ), указывает на выраженность эмфизематозного поражения, нарастающей гиперинфляции и наиболее часто встречается у пациентов с PiZZ фенотипом А1АТ.

Для больных ХОБЛ с PiZZ фенотипом А1АТ характерным являются высокие значения денситометрических параметров легочной ткани ЛТ -950, ДИЭ, наличие эмфизематозного поражения базальных отделов легких, деформации бронхов, бронхиоло- и бронхоэктазов.

Фенотипирование А1АТ позволит своевременно установить диагноз дефицита А1АТ и назначить патогенетическую заместительную терапию.



ЛИТЕРАТУРА

- Чучалин А.Г., Овчаренко С.И., Лещенко И.В. и др. Федеральные клинические рекомендации по диагностике и лечению хронической обструктивной болезни легких. *РМЖ*, 2014, 5: 3-31./Chuchalin A.G., Ovcharenko S.I., Leschenko I.V. et al. Federal clinical recommendations on diagnostics and therapy of the chronic obstructive pulmonary disease. *RMZ*, 2014, 5: 3-31.
- Gomez FP, Rodriguez-Roisin R. Global Initiative for Chronic Obstructive Lung Disease (GOLD) guidelines for chronic obstructive pulmonary disease. *Curr Opin Pulm Med*, 2002, 8(2): 81-6.
- WHO. The Global Burden of Disease: 2004 update. Geneva: World Health Organization, 2008.
- Patel JG, Nagar SP, Dalal AA. Indirect costs in chronic obstructive pulmonary disease: a review of the economic burden on employers and individuals in the United States. *Int J Chron Obstruct Pulmon Dis*, 2014, 9: 289-300.
- Буйкин СВ, Пузырев ВП. Альфа-1-антитрипсиновая недостаточность. Перспективы скрининга. Сообщение 1. *Бюллетень Siberского отделения Российской академии медицинских наук*, 2004, 1: 92-97./Buykin S.V., Puzyrev V.P. Alpha-1-antitrypsin insufficiency. Prospects of screening. Message 1. *Bulletin Sibirskoy Otdeleniya Rossiyskoy Akademii Meditsinskykh Nauk*, 2004, 1: 92-97.
- Travis J, Salvesen GS. Human plasma proteinase inhibitors. *Annu Rev Biochem*, 1983, 52: 655-709.
- Lockett AD, Van Demark M, Gu Y, Schweitzer KS, Sigua N, Kamocki K et al. Effect of cigarette smoke exposure and structural modifications on the alpha-1 Antitrypsin interaction with caspases. *Mol Med*, 2012, 18: 445-54.
- Lockett AD, Kimani S, Ddungu G, Wrenger S, Tudor RM, Janciauskiene SM, Petrache I. alpha(1)-Antitrypsin modulates lung endothelial cell inflammatory responses to TNF-alpha. *Am J Respir Cell Mol Biol*, 2013, 49(1): 143-50.
- de Serres F, Blanco I. Role of alpha-1 antitrypsin in human health and disease. *J Intern Med*, 2014.
- Jonigk D, Al-Omari M, Maegel L, Müller M, Izykowski N, Hong J et al. Anti-inflammatory and immunomodulatory properties of alpha1-antitrypsin without inhibition of elastase. *Proc Natl Acad Sci USA*, 2013, 110(37): 15007-12.
- Seixas S, Garcia O, Trovoada MJ, Santos MT, Amorim A, Rocha J. Patterns of haplotype diversity within the serpin gene cluster at 14q32.1: insights into the natural history of the alpha1-antitrypsin polymorphism. *Hum Genet*, 2001, 108(1): 20-30.
- American Thoracic Society/European Respiratory Society statement: standards for the diagnosis and management of individuals with alpha-1 antitrypsin deficiency. *Am J Respir Crit Care Med*, 2003, 168(7): 818-900.
- Keren DF. Protein electrophoresis in clinical diagnosis, ed. A. London, 2003: 71-77.
- Salahuddin P. Genetic variants of alpha1-antitrypsin. *Curr Protein Pept Sci*, 2010, 11(2): 101-17.
- Pervakova MY, Emanuel VL, Surkova EA, Mazing AV, Lapin SV, Kovaleva IS, Sysoeva SN. The comparison of techniques of electrophoresis, immune turbidynamic measurement and phenotyping of alpha-1-antitrypsin for diagnosis of alpha-1-antitrypsin insufficiency. *Klin Lab Diagn*, 2015, 10: 28-31.
- Kankaanranta H, Harju T, Kipeläinen M, Mazur W, Lehto JT, Katajisto M, Peisa T, Meinander T, Lehtimäki L. Diagnosis and pharmacotherapy of stable chronic obstructive pulmonary disease: the finnish guidelines. *Basic Clin Pharmacol Toxicol*, 2015, 116(4): 291-307.
- Stav D, Raz M. Prevalence of chronic obstructive pulmonary disease among smokers aged 45 and up in Israel. *Isr Med Assoc J*, 2007, 9(11): 800-2.
- Видаль Р., Бланко И., Касас Ф. и др. Рекомендации по диагностике и ведению больных с дефицитом $\alpha 1$ антитрипсина Испанского общества пульмонологии и торакальной хирургии (SEPAR). *Пульмонология*, 2008, 1: 14-28. /Vidal R., Blanco I., Casas F. et al. Recommendations on diagnostics and management of $\alpha 1$ antitrypsin deficient patients of the Spanish Pulmonology and Thoracic Surgery Society. *Pulmonologia*, 2008, 1: 14-28.
- Харитонов МА, Шустов СБ, Куренкова ИГ, Кицышин ВП. Функция внешнего дыхания. Теория и практика. 2013./Kharitonov M.A., Shustov S.B., Kurenkova I.G., Kityshin V.P. External respiratory function. Theory and practice. 2013.
- Brebner JA, Stockley RA. Recent advances in alpha1antitrypsin deficiency related lung disease. *Exp. Rev. Respir. Med.*, 2013, 7(3): 213230. DOI: 10.1586/ers.13.20.